LA FIBULA

plan de cours

FIBULA

1.introduction
2.description
- 2-1-Le corps
  - 2-1-1-Les faces
  - 2-1-2-Les bords
- 2-2-Epiphyse proximale
  - 2-2-1-Face latérale
  - 2-2-2-Face médiale
- 2-3-Epiphyse distale
  - 2-3-1-Les latérale
  - 2-3-2-Les médiale

3.imagerie
4.insertions musculaires

1-introduction:

La fibula, appartient au segment intermédiaire du membre pelvien (segment crural). C'est un os fin et grêle qui occupe le versant dorso latéral du squelette jambier
C'est un os diaphysoïde, qui l'articule en proximal et en distal avec le tibia, et en distal avec le talus.
Il ne participe pas à l'articulation du genou, sauf pour une insertion ligamentaire, mais représente un élément essentiel de l'articulation talo tibiale.
Il présente à décrire :
- **un corps** ou diaphyse
- **une *épiphyse* proximale**
- **une *épiphyse* distale**

2-description:

2-1-le corps:

le corps de la fibula est grossièrement triangulaire en coupe transversale, avec une partie centrale élargie, une partie proximale plus fine et une distale.
Sa partie distale semble subir une torsion ventro-latérale d'environ 80° dans le sens horaire
On lui décrit :

- une face **médiale**
- une face **latérale**
- une face **dorsale**

Trois bords : ventral, dorso-médial, dorso latéral

2-1-1 les faces:

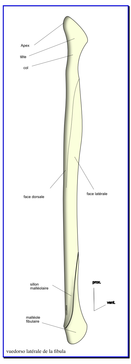

vaudoro latérale de la fibula

face médiale:

Etroite, marquée par une crête verticale « **crête interosseuse**» qui la divise en deux champs, appartenant à deux loges musculaires différentes, cette crête rejoint en distal le bord dorso-médial .

face latérale:

Plutôt convexe transversalement , cette face est une zone d'insertion pour les muscles fibulaires (long et court)
Sa partie distale subit une torsion qui amène son bord ventral vers l'arrière pour former la berge latérale du sillon malléolaire latéral (sillon des muscles fibulaires)

face dorsale:

Elle est globalement convexe transversalement, et porte des zones d'insertion pour les muscles solaire et long fléchisseur del'hallux

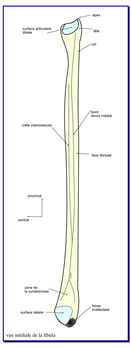

vue médiale de la fibula

2-1-2 les bords:

- un bord ventral,bien visible seulement à la partie moyenne du corps,qui bifurque en distal pour rejoindre le bord ventral de la malléole fibulaire, et en dorsal vers le sillon malléolaire

- un bord dorso-latéral, qui en distal formera la lèvre médiale du sillon malléolaire

- une bord dorso-médial, que la crête interosseuse rejoint en distal.

2-2- L'épiphyse proximale:

Globuleuse, de forme conique, elle présente à décrire une tête et un col .
La tête présente:
-Une surface articulaire,orientée en proximal, médial, et ventral; plate, répondant à la surface correspondante du tibia
-Une extrémité ,l'apex sur les versants duquel se fixe le tendon terminal du muscle biceps fémoral, et à proximité le ligament collatéral fibulaire.

- Un col qui l'unit au corps ; il possède un rapport étroit avec le nerf fibulaire commun que le contourne

vue médiale de l'épiphyse proximale de la fibula

2-3- Epiphyse distale: (malléole fibulaire)

en fin de lance, cette extrémité est sous cutanée disposée dorsalement par rapport à la malléole tibiale
Plus grosse, elle est aussi plus distale et plus dorsale

2-2-1 Face latérale

Sous cutanée, porte le sillon malléolaire sur son bord dorsal; il servira de point de réflexion pour les tendons des muscles fibulaires

2-2-2 Face médiale

C'est la face articulaire de cette malléole ; elle regarde en médial et légèrement en ventral.
Elle est occupé en grande partie par la surface malléolaire, triangulaire, qui répondra au talus;
Immédiatement au dessus, se trouve une zone rugueuse, sans cartilage, mais articulaire avec le tibia (inscisure fibulaire) constituant ainsi la zone de la syndesmose tibio fibulaire inférieure
en distal et dorsal, se trouve une dépression, appelée fosse malléolaire, pour l'insertion du ligament talo-fibulaire dorsal.
La pointe donne insertion au ligament calcéano-fibulaire
Le bord ventral donne insertion au ligament talo-fibulaire ventral.

vue infério médiale de l'épiphyse distale de la fibula

3-imagerie:

vue médiale de la fibula

vue latérale de la fibula

4-insertions musculaires:

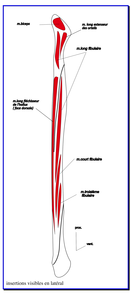

insertions visibles en latéral

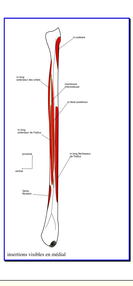

insertions visibles en médial